

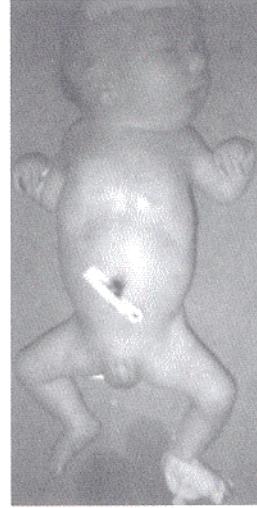TROMBOSİTOPENİ VE RADIUS APLAZİSİ SENDROMU

Dr. Mervan Bekdaş
SSK Çaycuma Hastanesi

Trombositopeni ve radius aplazisi olarak tarif edilen TAR sendromunun özellikleri ilk kez 1929 yılında Greenwald ve Sherman tarafından tarif edilmiştir (1,2). Otozomal resesif geçişli bir hastalıktır. Bu multiple konjenital anomalilere götüren embriyogenezis dönemindeki mekanizma tam olarak bilinmemektedir, ancak primordial megakaryositlerin kan damarı oluşmasında rol oynamaları nedeniyle en çok bunlar üzerinde durulmaktadır (3). İskelet ve hematolojik anomaliler yanında kardiyak ve renal anomaliler de saptanabilmektedir. Mental retardasyon intrakranial kanamalara sekonder olarak gelişmektedir (4). Ayırıcı tanı Fanconi anemisi, Holt-Oram sendromu, SC fokomeli ve Robert sendromu ile yapılmalıdır (5). Nadir olması nedeniyle TAR sendromlu bir vakayı sunuyorum.

Vaka

Hastamız 29 yaşındaki annenin 3. gebeliğinden 1. yaşıyan (1. gebelik 3 aylık, 2. gebelik 4,5 aylık düşük) olarak hastanede, miadında, sezeryan ile 2930 gram olarak dünyaya gelmiş. Erkek hastamızın iki günlük iken tablosuna

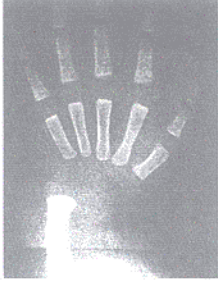


Şekil 1

sarıklık eklenince hastanemize sevk edilmiş. Öz ve soygeçmişinde annedeki guatr dışında bir özellik yok. Genel durumu kötü olan hastamızın fizik muayenesinde tüm cilt ve skleralar ikterik, yaygın peteşi, mezokardiyak odakta 2/6 sistolik üfürüm, karaciğer 4 cm ve her iki ön

kol kısa saptandı (Şekil-1).

Laboratuvar tetkiklerinde hemogloblin: 14,2 mg/dl (anizositoz, poikilositoz) lökosit: 31200/mm³ (%80 parçalı, %20 lenfosit), trombosit: 26000/mm³ (nadir, tekli) saptandı. Bilateral ön kol grafisinde radiuslar görülmedi (Şekil-2). Açlık kan şekeri, elektrolitler ve üre normal saptandı. Total bilirubin 22 mg/dl (direkt bilirubin: 1,2 mg/dl) saptanınca fototerapi



Şekil 2

pi ve penisilin kristalize+netilmisin İV tedavileri başlandı.

Hastamıza yapılan ekokardiyografide PDA+ASD saptandı. Renal USG normal ve beyin tomografisinde cavum septum pellicidi

et verge varyasyonu saptandı. İzlenimin 4. gününde total bilirubin: 13 mg/dl saptanınca fototerapi kesildi. İzlenimin 10. gününde ise hematemez ve melena gözlemlendi. Hemoglobün 6,2 mg/dl saptanınca kan transfüzyonu yapıldı. Genel durumu kötü seyreden hastamızın trombositleri 15000-27000/mm³ arasında seyretti ve izleniminin 18. gününde gelişen bir kanama sonrasında ex oldu.

Tartışma

TAR sendromunda saptanan trombositopeni muhtemelen anormal megakaryositopoiezise götüren progenitor hücredeki defekt ile ilgilidir. Trombositopeni genellikle hayatın ilk 4 ayında semptomatik hale gelir (6). Beyin kanamasının sebep olduğu ölümler de sıklıkla bu evrede meydana gelmektedir (4). 77 vakalık bir seride mortalite oranı %27 olarak saptanmıştır. Bu 21 olgunun %66,6'sı ilk 4 ayda, %28,5'i 4-14 ay arasında ve %4,7'si de 14. aydan sonra ex olmuşlardır (5). Bu trombositopeni atakları sıklıkla stres, infeksiyon, cerrahi girişim ve bazı vakalarda inek sütü alımı sonrasında meydana gelir. 2 yaşından sonra yaşın artması ile beraber bu atakların sayı ve şiddeti azalır (3,5).

TAR sendromu hastalarındaki lökomooid reaksiyona dikkati ilk kez 1957 yılında Emery ve

ark çekmişlerdir (7). Hastaların %60-70'inde hayatlarının ilk yılında saptanır. Özellikle stres ve infeksiyonlar ile kan lökosit sayısı 35000/mm³ üzerine çıkar. Trombositopeninin daha da kötüleştiği bu evrede hepatosplenomegali ortaya çıkar (3).

Bu hastalıklarda özellikle ilk yıl içinde saptanan aneminin trombositopeniye bağlı kan kaybına mı, kısa eritrosit ömrüne mi, yoksa hemolize mi bağlı olduğu ispatlanmamıştır (3).

TAR sendromunda saptanan en önemli iskelet anomalisi bileteral radius aplazisidir. Otopsi-lerde de saptanan bu bulgu yanında kasların normal olduğu ve karpal kemiklere yapıştıklarını ispatlanabilmektedir. Bu hastalarda başparmak ve diğer el parmakları da daima vardır. Diğer üst ekstremité anomalileri hipoplastik ulna, hipoplastik humerus ve sindaktilidir. Alt ekstremitelerde saptanan anomaliler ise daha hafiftir (1,5).

Bu hastaların %30'unda kardiyak anomaliler saptanabilmektedir. Hall'in (5) 79 vakalık serisinde Fallot tetralojisi (%17,6), atrial septal defekt (%17,6) ve ventriküler septal defekt (%17,6) en sık rastlanılan kardiyak malformasyonlardı.

Hedberg ve ark. (5) serisinde (mortalite %18) ölümlerin %88,8'i kanamalara (intrakranial, visceral ve pulmoner), %5,5'i sepsise ve %5,5'i kalp yetmezliğine bağlı meydana gelmiştir.

TAR sendromunun antenatal teşhisi fetoskopi, X ray ve ultrason ile gebeliğin 16. haftasından itibaren konulabilmektedir (2).

Doğumdan itibaren hastalara yoğun ortopedi tedavileri başlanmalıdır.

Uygulanan tedavilerle eğer ilk yıl atlatılabilirse ortalama ömür uzunluğu normaldir.

Referanslar:

1. Fromm B., Neithard F.U., E. Marquardt. *Thrombocytopenia and absent radius syndrome. International Orthopaedics. 1991, 15:95-99.*
2. Gounder D.S., Pullon H.W., Ockelford P.A., Nicol R.O. *Clinical manifestations of the thrombocytopenia and absent radius syndrome. Aust NZ J Med 1989, 19: 479-482.*
3. Hall J.G. *Thrombocytopenia and absent radius syndrome. J Med Genetics 1987, 24: 79-83.*
4. McLaurin T.M., Bukrey C.D., Lovett R.J., Mochel D.M. *Management of thrombocytopenia-absent radius syndrome. J. Pediatric Orthopaedics 1999, 19: 289-296.*
5. Hedberg V.A., Lipton J.M. *Thrombocytopenia with absent radius. Am J Pediatr Hematol Oncol 1988, 10 (1): 51-64.*
6. Labrune P.H., Pons J.C., Khalil M., et al. *Antenatal thrombocytopenia in three patients with TAR syndrome. Prenatal Diagnosis 1993, 13: 463-466.*
7. Teufel M., Enders H., Dopfer R. *Consanguinity in a Turkish family with TAR syndrome. Hum Genet 1983, 64: 94-96.*